

# Sonderdruck 2009



Zirkon  
Aufbau



UCLA  
Aufbau



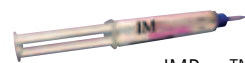Titan  
Aufbau



LOCATOR™  
Aufbau



Kobolt-Konus  
Aufbau



IMProv™

**Dentegris Deutschland GmbH**

Klosterstraße 112

40211 Düsseldorf

Tel.: 02 11/30 20 40-0

Fax: 02 11/30 20 40-20

E-Mail: [info@dentegris.de](mailto:info@dentegris.de)

[www.dentegris.de](http://www.dentegris.de)

# Bewährter Klassiker: Komfort und Funktion durch die steggetragene Prothese im zahnlosen Oberkiefer

Implantatversorgung eines zahnlosen Oberkiefers mit individueller Stegkonstruktion unter Anwendung moderner GBR-Techniken zum horizontalen und vertikalen Knochenaufbau.

Der vorliegende Fall zeigt exemplarisch, dass auch komplexe chirurgische Ausgangssituationen durch moderne chirurgische Techniken beherrscht werden können und in Verbindung mit bewährten zahntechnischen Konstruktionsprinzipien zu absolut zufriedenstellenden prothetischen Ergebnissen führen. Mithilfe evidenzbasierter Knochenaufbautechniken und einem modernen Implantatsystem wird dem Patienten eine für ihn optimale, funktionelle und ästhetische Lösung angeboten.

Drs. Guido-Jan Kisters/Witten, ZTM Ferdinand Voss/Fröndenberg

## Ausgangssituation

Eine 63-jährige Patientin stellte sich 2006 zum ersten Mal mit ihrer insuffizienten, implantatgetragenen Versorgung im Oberkiefer in meiner Praxis vor (Abb. 1 und 2). Nach eingehender Diagnose und ausführlichem Beratungsgespräch wurde folgender Behandlungsplan erstellt: Explantation der insuffizienten Implantate in Regio 14–15, horizontaler und vertikaler Knochenaufbau mit Implantation von sechs Implantaten im Oberkiefer. Als prothetische Versorgung wurde eine herausnehmbare Prothese auf zahntechnisch individuell gefrästen Stegen in Galvanotechnik geplant. Aufgrund der stark atrophischen Maxilla wurde zur CT-unterstützten Diagnose ein Denta-Scan (Abb. 3) angefertigt.

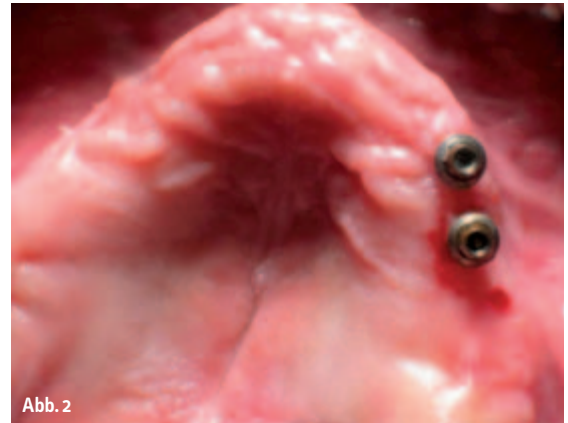

Abb. 2

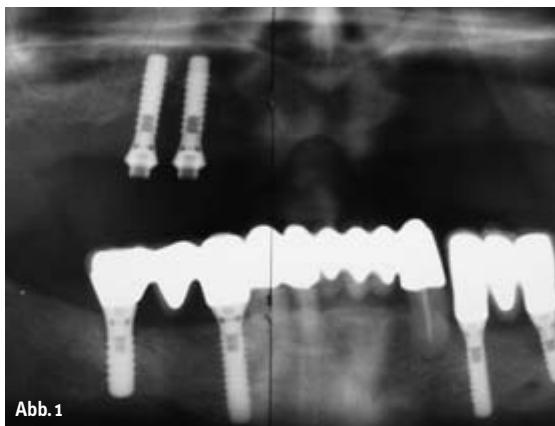


Abb. 1

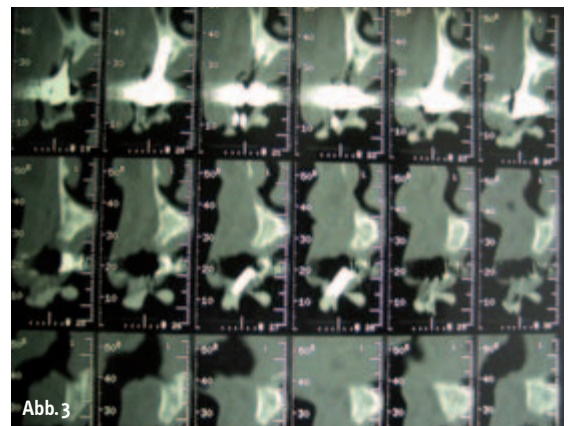


Abb. 3

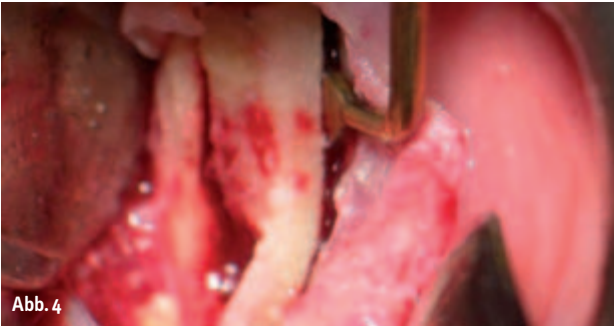


Abb. 4

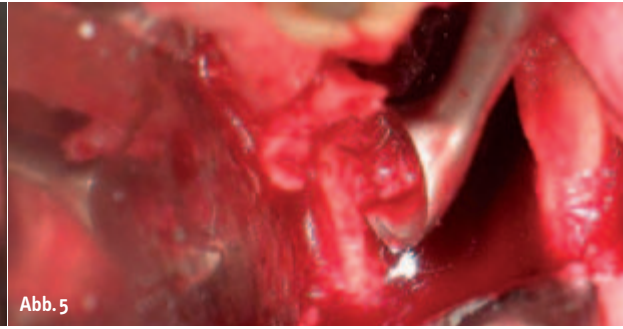


Abb. 5

### Behandlung

Die starken Dehizensen im 1. Quadranten nach der Explantation und die geringe Knochenhöhe im 2. Quadranten machten ein zweiphasiges operatives Vorgehen notwendig. Unter ITN wurde Mitte Mai 2006 eine Augmentation des Oberkiefers durchgeführt. Dazu wurde aus Regio 48–46 mittels der Piezosurgery®-Technik (Fa. mectron) ein autologer Knochenblock entnommen (Abb. 4). Zusätzlich wurde mithilfe eines Bone-Scrapers spongiöser Knochen aus der Donorregio gewonnen (Abb. 5). Zur vertikalen Augmentation des rechten Oberkiefers wurde der entnommene Knochenblock mit 8 mm-Fixations-schrauben befestigt (Abb. 6). Des Weiteren wurde ein offener Sinuslift durchgeführt (Abb. 7), der mit beta-

TCP (Cerasorb) und autologem Knochen im Mischungsverhältnis von 75 % zu 25 % aufgefüllt wurde. Die Abdeckung des Fensters erfolgte durch eine Collagen-Membran (Bio-Guide der Fa. Geistlich Biomaterials), die mit Titan-Pins fixiert wurde. Der Aufbau der linken Oberkieferseite wurde mittels gesteuerter Knochenaufbautechnik (GBR) durchgeführt. Zum vertikalen Aufbau wurde eine Mischung aus beta-TCP (Chronos) und autologem Knochen gewählt. Die Abdeckung erfolgte mit einer nicht resorbierbaren, titanunterstützten PTFE-Membran (Gore-Tex), die ebenfalls mit zwei Jeil-Schrauben 8 mm fixiert wurde (Abb. 8 und 9). Nach fünfmonatiger komplikationsloser und reizfreier Heilungsphase wurde ein Röntgenkontrollbild des aufgebau-

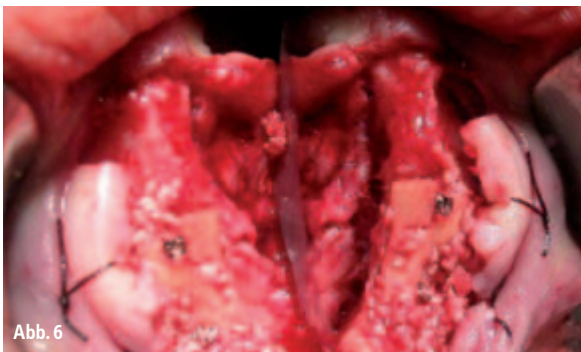

Abb. 6

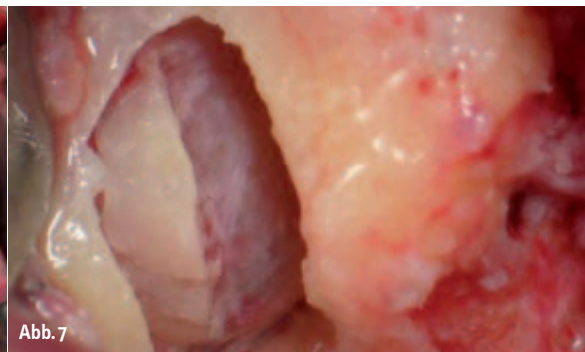


Abb. 7

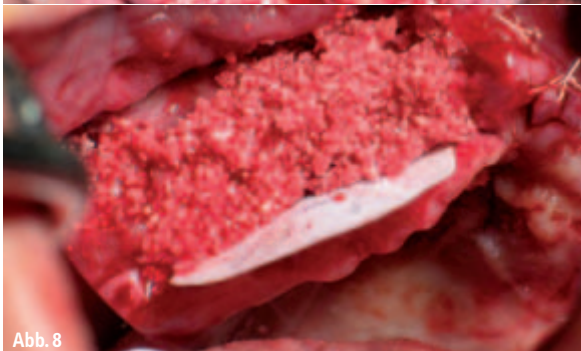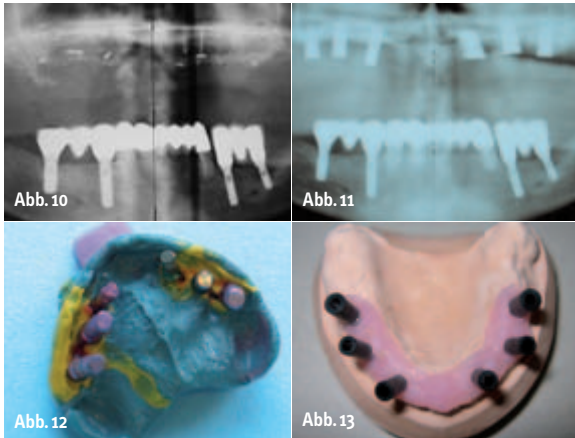


Abb. 8

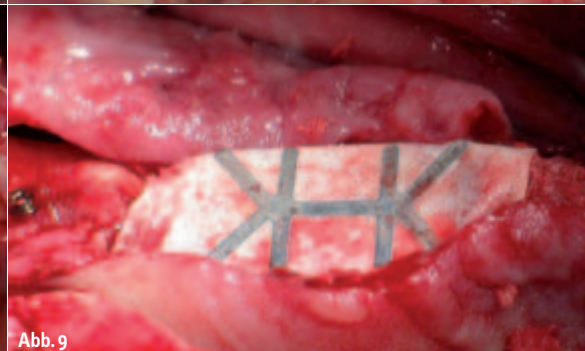

Abb. 9





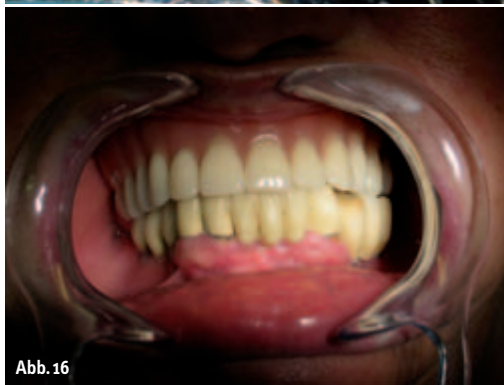
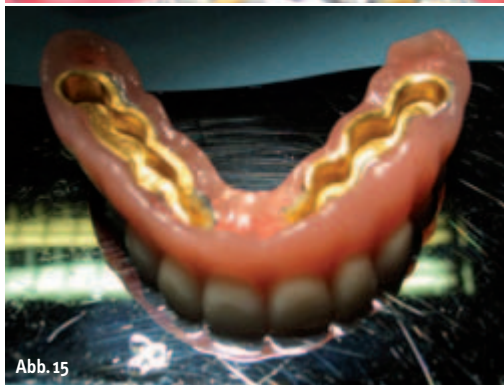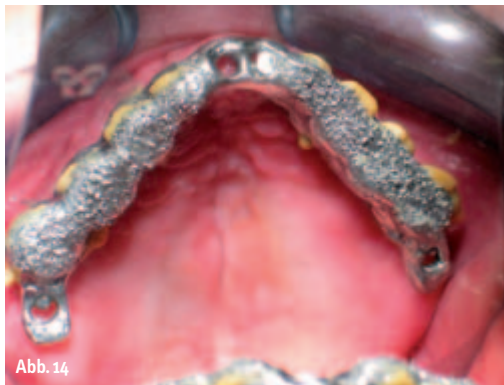
ten Kieferkamms angefertigt (Abb. 10). Es erfolgte die Insertion sechs enossaler Implantate (Fa. Dente-gris Deutschland) mit ebenfalls abschließender Röntgenkontrolle (Abb. 11).

### Zahntechnische Realisation

Nach Herstellung des Meistermodells (Abb. 12 und 13) erfolgte die Anprobe der vom Zahn-techniker individualisierten und vergossenen Goldkunststoffaufbauten (UCLA-Abutments, Fa. Dentegris, Deutschland). Die Verklebung der in Galvanotechnik hergestellten Mesostruktur mit dem Tertiärgerüst erfolgte schließlich spannungsfrei im Mund der Patientin (Abb. 14). Die zahntechnisch hochwertige, herausnehmbare Versorgung stellt in kaufunktioneller und ästhetischer Hinsicht eine sehr zufriedenstellende und komfortable prothetische Lösung für den Patienten dar (Abb. 15 und 16).

### Fazit

Die bewährte klassische Konstruktion der implantatgetragenen, individuell hergestellten Stegprothese ist immer noch ein bevorzugter Lösungsweg bei der Versorgung des zahnlosen Kiefers, wenn aus anatomischen, finanziellen oder altersbedingten Gründen von einer feststehenden Brücke bzw. einem teleskopierenden Zahnersatzes Abstand genommen wird. Guter Prothesenhalt, einfache Handhabung und hoher Tragekomfort bei vergleichsweise guter Reinigungsfähigkeit gegenüber festen Brückenkonstruktionen werden von den Patienten sehr geschätzt. Auch aus ästhetischer und phonetischer Sicht kann die Stegversorgung indiziert sein, denn eine sinnvolle Gestaltung des Prothesenkörpers kann positiven Einfluss auf die Lippenfülle, Kronenlänge und Phonetik nehmen.



## KONTAKT

**Drs. Guido-Jan Kisters**  
**Spezialist Implantologie DGZI**  
**Im Esch 4**  
**58455 Witten**  
**Tel.: 02 30/22 40 66**  
**Mail: [gjk@drs-kisters.de](mailto:gjk@drs-kisters.de)**



# Patientenzufriedenheit durch eine steggetragene Prothese auf vier Dentegris-Implantaten im zahnlosen Unterkiefer

Anwendungsbeispiel einer Extensions-Stegkonstruktion in Galvanotechnik mit distal eingearbeiteten LOCATOR®-Attachments

Der oralen Rehabilitation zur Wiedererlangung der Kaufunktion als auch ästhetischer Wünsche wird seit Langem durch die dentale Implantologie Rechnung getragen. Doch nicht jeder Patient erwartet dabei eine „Maximallösung“. Vielmehr stellt er an den Behandler den Anspruch nach kaufunktioneller und sozialer Zufriedenheit mit einer einhergehenden Verbesserung der damit verbundenen Lebensqualität.

**Dr. med. dent. Peter Hentschel/Essen, ZT Frank Schnieder/Bochum**

Ein Patient, der sich für eine Implantatversorgung entscheidet, möchte außer der Wiederherstellung der Funktion die ästhetischen Aspekte berücksichtigt wissen. Diese sind in aller Konsequenz abhängig von der Im-

Techniken zu berücksichtigen (Augmentationsverfahren, Weichgewebsmanagement). Aufgrund der zunehmend wachsenden ästhetischen Ansprüche gilt es, die aus der Vergangenheit gewonnenen Erfahrungen in die

Praxis umzusetzen. Nach umfangreicher Diagnostik (Planung mit Wax-up, Implantatmessaufnahme, Bohrschablone etc.) erfolgt bei Ausschluss aller Kontraindikationen i.d.R. die Implantatinserterion. Nach der Osseointegration erfolgt die Versorgung des Implantates mit der entsprechend geplanten Suprakonstruktion.

In Untersuchungen (Belser et al.) wurde nachgewiesen, dass kugelkopfretinierte Prothesen eine signifikant höhere Komplikationsrate im Vergleich zu stegretinierten Konstruktionen zeigten. Untersuchungen einer anderen Arbeitsgruppe (Tetsch) zur Reparaturanfälligkeit von Stegprothesen zeigten einen deutlichen Nach-

teil der konfektionierten Dolderstege gegenüber den individuell gefrästen Stegen (Frakturen der Stege bzw. der Extensionen).

Eine Versorgungsvariante für den stark atrophierten Unterkiefer sieht eine implantatgestützte Rekonstruktion auf möglichst vier Implantaten vor, wobei dem Doldersteg ohne Extension der Vorzug eingeräumt wird (Foitzik). Eine andere Empfehlung für die Rehabilitation im Unterkiefer ist der Extensionssteg auf vier Implantaten (Spiekermann). Wir sehen dies im eigenen Patientengut bestätigt. Besonders vorteil-

plantatposition: das Implantat soll idealerweise die Verlängerung der auf ihr zu verankernden Suprakonstruktion sein (Garber). Die Position richtet sich also nicht nach dem vorliegenden Defekt, sondern nach den aus der Analyse des Wax-up gewonnenen Vorgaben, welche intraoperationem idealerweise unter Verwendung von Bohrschablonen chirurgisch umgesetzt werden. Dabei sollten Richtlinien zur Harmonisierung von Weichgewebe und Lachlinie, von Gingivalinie und ästhetischem Fenster berücksichtigt werden. Hart- und Weichgewebsdefekte sind durch das Anwenden entsprechender operativer



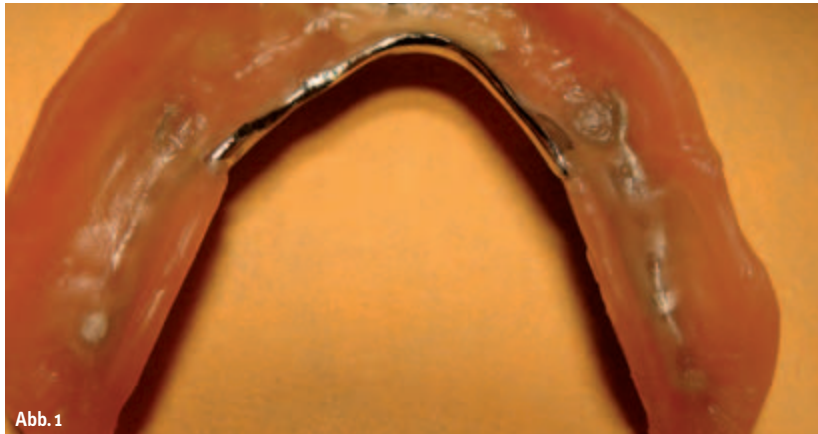


Abb. 1

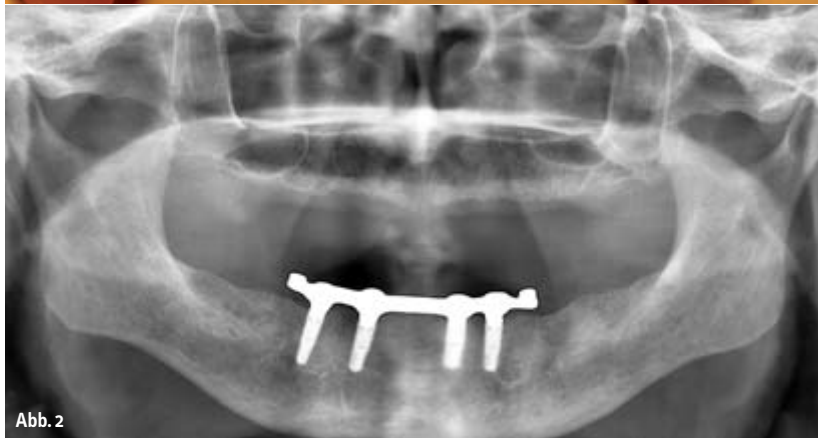


Abb. 2

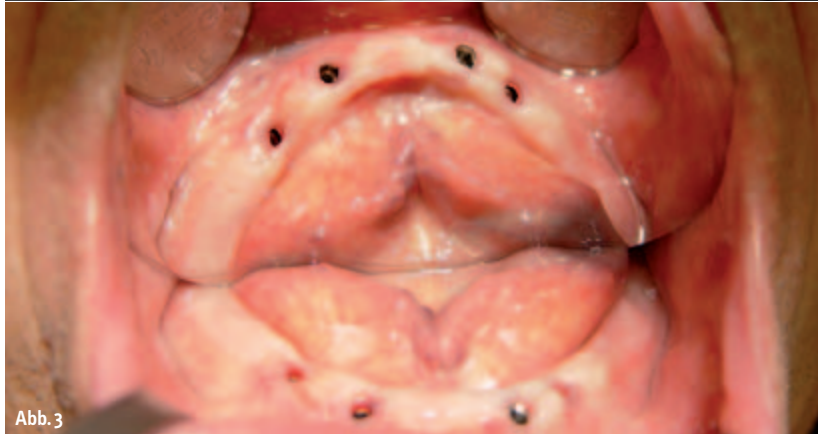

Abb. 3

haft zeigt sich die Überwindung vertikaler Differenzen zur Erlangung einer auch akzeptablen Ästhetik. Nachteilig jedoch sind die vergleichsweise deutlich höheren Kosten zu Lasten des Patienten/Versicherungsgebers gegenüber einer z.B. reinen LOCATOR®-Versorgung.

### Ausgangssituation

Der 84-jährige Patient stellte sich in unserer Praxis mit einer kaufunktionell sehr schlecht sitzenden Prothese (Abb. 1) bei gegebener starker orovestibulärer Atrophie

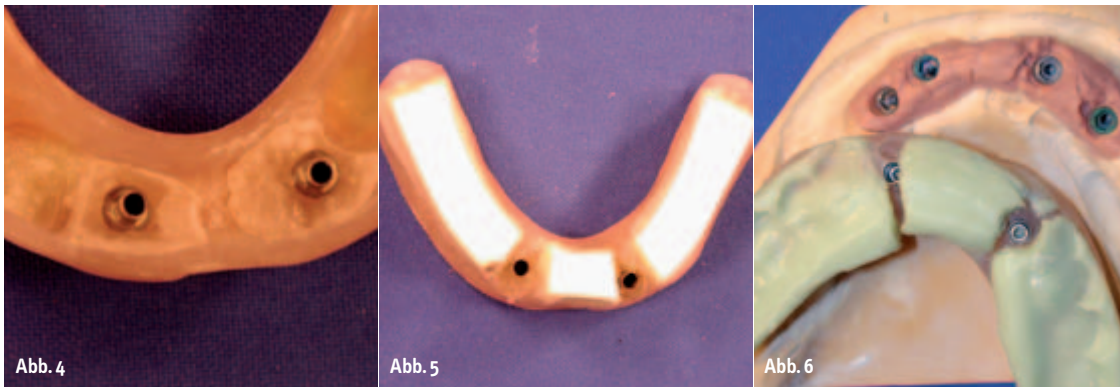des Unterkiefers vor. Gekennzeichnet war die gegebene Situation durch einen nahezu unmöglichen Halt des Zahnersatzes, ausgelöst durch die neuromuskuläre Beweglichkeit der Mundbodenmuskulatur. Der Wunsch nach einer Verbesserung des Prothesenhaltes und der kaufunktionellen Optimierung des Zahnersatzes wurde seitens des Patienten an uns herangetragen. Aufgrund der eingangs erläuterten Voraussetzungen schlugen wir die Versorgung mit einer implantatgetragenen herausnehmbaren Prothese auf einem in Galvanotechnik gefertigten Extensionssteg mit distal platzierten LOCATOR®-Attachments vor.

### Behandlung

Im Zuge der Gesamtplanung erfolgte unter lokaler Infiltrationsanästhesie die interforaminäre Insertion von vier Dentegris-Tapered Implantaten in den Abmessungen von 10 bzw. 11,5x3,75 mm (Abb. 2). Während der achtwöchigen, komplikationslos verlaufenden Einheilung konnte der Patient den bestehenden und zwischenzeitlich weichbleibend unterfütterten Zahnersatz in gewohnter Weise weiter tragen. Im Anschluss erfolgte die Implantatfreilegung (Abb. 3) mit Abdruck-

nahme zur Fertigung eines individuellen Abformlöffels sowie der Vorbereitung eines Bisschlüssels. Die Abformung der Implantate in Regio 34–44 erfolgte mit individuellem Löffel in offener Technik unter Verwendung des Polyethers Impregum™ (Fa. ESPE, Seefeld) und den entsprechenden Dentegris-Abdruckpfosten. Bei der anschließende Bissnahme wurde aufgrund der anatomischen Gegebenheiten der Bisschlüssel auf zwei Implantaten unter Zuhilfenahme zweier eingearbeiteter provisorischer Prothetikaufbauten (Fa. Dentegris) fixiert (verschraubte Bissnahme), (Abb. 4–6).

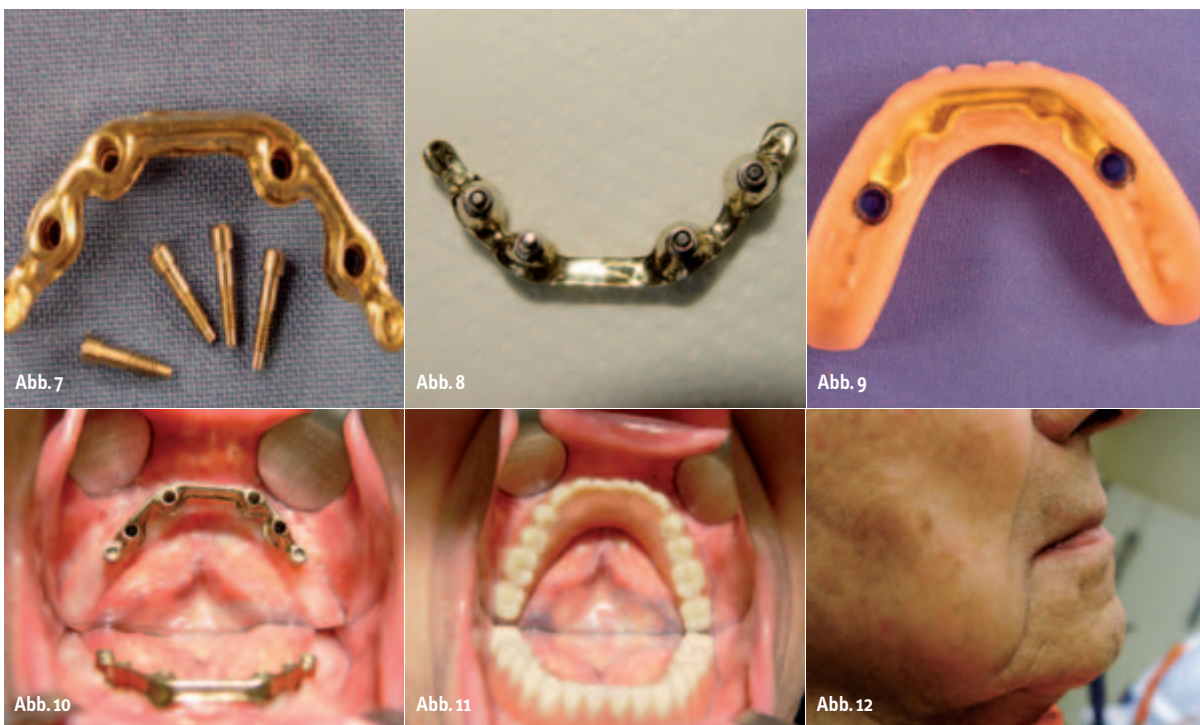



### Zahntechnische Realisation

Zahntechnisch wurde zunächst die hochgoldhaltige, verschraubbare Implantatstegkonstruktion mit individuell gefertigtem LOCATOR beidseits im Bereich der Extension gefertigt (Abb. 7 und 8). Gleichzeitig erfolgte die Einprobe der Prothesenbasis mit Wachs-aufstellung. Die Frontzähne wurden entsprechend prothetischer Richtlinien außer Kontakt gestellt. Die sich anschließende Einarbeitung der AGC-Galvanostegkonstruktion in die Prothesenbasis erfolgte laborseitig und spannungsfrei außerhalb des Patientenmundes unter Verwendung der einartikulierten Duplikatmodelle. Von Vorteil ist die optimale Passung des individuell gefrästen Steges und nachfolgende

Passfertigung der Galvanomatrize. Gleichzeitig wurden beide LOCATOR®-Matrizen eingearbeitet (Abb. 9). Nach Verschraubung der Stegkonstruktion mit 35 Ncm Drehmoment und der Inkorporation des Zahnersatzes (Abb. 10 und 11) wurde der Patient in das praxisspezifische Prophylaxeprogramm aufgenommen. Dadurch können evtl. bestehende Pflege-defizite abgestellt und der Gefahr einer periimplan-tären Entzündung Einhalt geboten werden. Der eingegliederte Zahnersatz bietet dem Patienten einen hohen und sicheren Tragekomfort und gewährleistet eine annehmbare ästhetische und altersent-sprechende Physiognomie (Abb. 12).





## Diskussion

Verbieht sich aufgrund der altersbedingten anatomischen Veränderungen des zahnlosen Unterkiefers die Integration einer festsitzenden Brückenprothetik oder alternativ die Fertigung eines teleskopierenden Zahnersatzes, so stellt die implantatstabilisierte, individuell gefräste Stegprothese mit Extension das Mittel der Wahl dar. Hierbei können ungünstige Ausgangssituationen der Kieferkammrelation sowohl in der sagittalen als auch in der vertikalen Ebene kompensiert und ausgeglichen werden. Zusätzlichen Halt und Sicherheit bieten hier die zur Anwendung kommenden technischen Besonderheiten der Galvanotechnik sowie die Retentionselemente der beiden LOCATOR®-Attachments, welche bei Verschleiß schnell, komplikationslos und kostengünstig ausgetauscht werden können. Es kann insbesondere auch durch die Basisgestaltung eine Verbesserung der Lippenstütze sowie der Phonetik erzielt werden. Pflege-

technisch (als auch kostentechnisch) bietet die implantatgetragene Stegprothese dem Patienten vergleichsweise Vorteile gegenüber einer festsitzenden Primärkonstruktion.

## KONTAKT

**Dr. med. dent. Peter Hentschel**  
**Implantol. Tagesklinik Essen**  
**Martin-Luther-Straße 122**  
**45144 Essen**  
**E-Mail: [info@zahnarztessen.de](mailto:info@zahnarztessen.de)**  
**Web: [www.zahnarztessen.de](http://www.zahnarztessen.de)**



# Präzisions- Implantate Made in Germany



Immer eine Idee besser!



- 0,7 mm maschinierter Hals
- Zervikale Makro Grooves verhindern Knochenabbau
- Bewährte gestrahlte geätzte Oberfläche
- Optimale Primärstabilität durch hohen Knochenkontakt
- Faires Preis-Leistungs-Verhältnis

**Dentegris**  
DENTAL IMPLANT SYSTEM

Dentegris Deutschland GmbH

Tel.: +49 211 302040-0 | Fax: +49 211 302040-20 | [info@dentegris.de](mailto:info@dentegris.de) | [www.dentegris.de](http://www.dentegris.de)

# Die Anwendung des Dentegris Implantatsystems unter ästhetischen Gesichtspunkten

Ersatz eines oberen mittleren Inzisiven durch eine Implantatversorgung mit Ästhetik-Aufbau und Vollkeramikkrone.

Der ästhetische Aspekt in der dentalen Implantologie gewinnt stark an Bedeutung. Als Bewertungskriterium für Erfolg oder Misserfolg einer Implantation spielt die ästhetische Beurteilung neben der Osseointegration und der funktionellen Belastbarkeit eine immer größere Rolle. Nur mit einem abgestimmten Konzept zwischen Chirurgie, Zahntechnik und Industrie sind sehr gute Ergebnisse zu erzielen.

Dr. Frank Kistler, ZT Stephan Adler/Landsberg am Lech

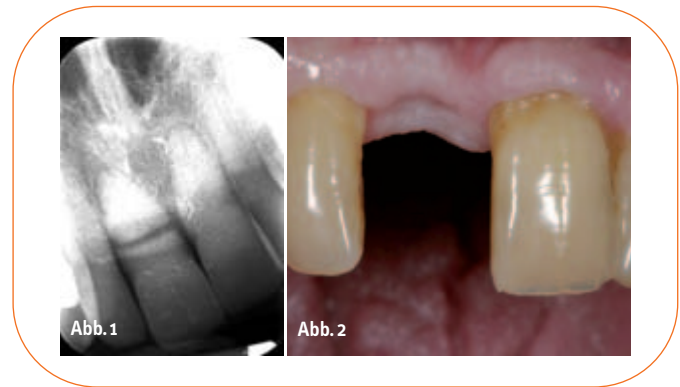
## Ausgangssituation

Ein 63-jähriger männlicher Patient stellte sich in unserer Praxis vor. Nach einer Querfraktur des Zahns 11 musste dieser entfernt werden (Abb. 1–2). Nach eingehender Beratung und Aufklärungsgespräch wurde die Therapie einer Implantatversorgung mit prothetischer Versorgung durch eine individuell hergestellte Zirkonkrone vorgeschlagen und durchgeführt.

## Behandlung

Nach krestaler Inzision mit fazial sulkulärer Schnittführung der Nachbarzähne und paramedianen Entlastungsschnitten wurde ein Mukoperiostlappen abgelöst. Darauf schloss sich die Implantatbettaufrbereitung in Regio 11 mit anschließender Insertion eines Dentegris Straight Implantats der Abmessung 4,75 x 13 mm (Abb. 3–5) an. Gleichzeitig wurde die knöcherne vestibuläre Dehizens mit einem Gemisch aus autologem Knochen und Bio-Oss® augmentiert und mittels BioGide®-Membran (beides Fa. Geistlich Biomaterials) abgedeckt (Abb. 6).

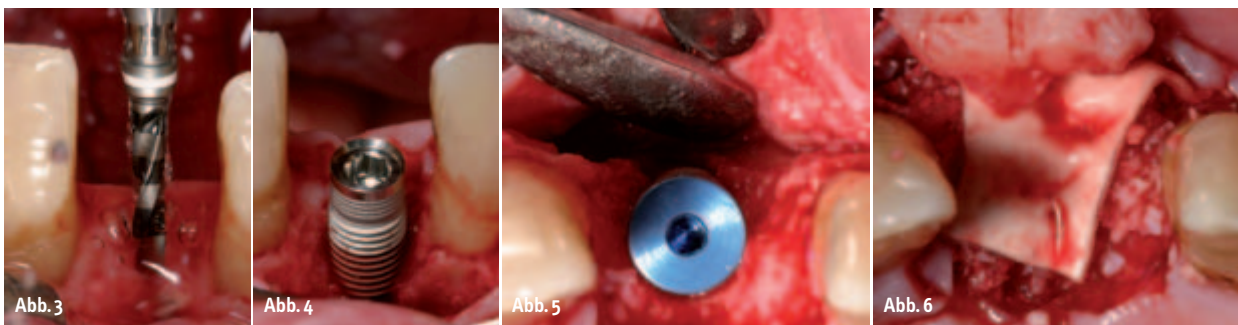
Danach erfolgten der speicheldichte Nahtverschluss und eine abschließende Röntgenkontrolle (Abb. 7). Nach vier-

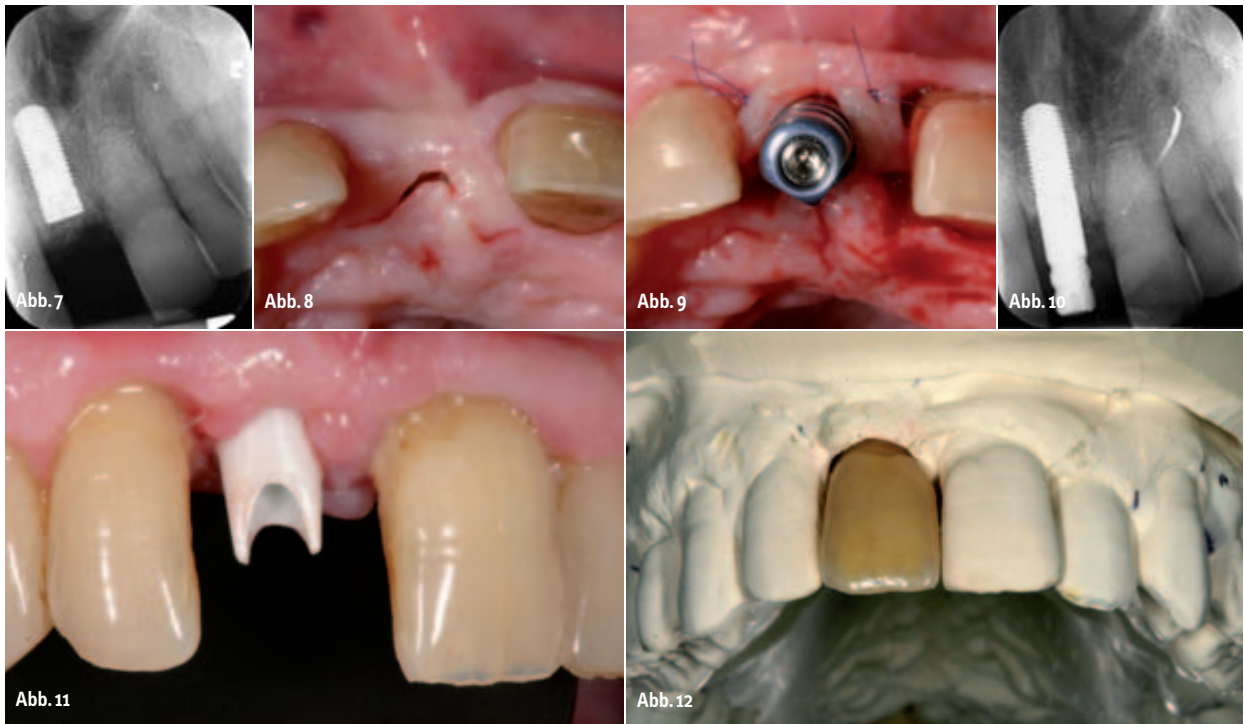


monatiger komplikationsloser Einheilzeit stellte sich eine Situation mit gesunder und reizfreier Gingiva dar. Es erfolgte die Freilegungs-OP mittels leicht palatinal versetzter Schnittführung (Abb. 8). Nach Entfernung der Abdeckschraube wurde ein offener Abdruckpfosten (Fa. Dentegris) als Gingivaformer in das Implantat geschraubt (Abb. 9) und nach Nahtlegung ein Röntgenkontrollbild angefertigt (Abb. 10).

## Zahntechnische Realisation

Nach der Abdrucknahme mit offenem Löffel erfolgte die Herstellung des zahntechnischen Meistermodells mit dem



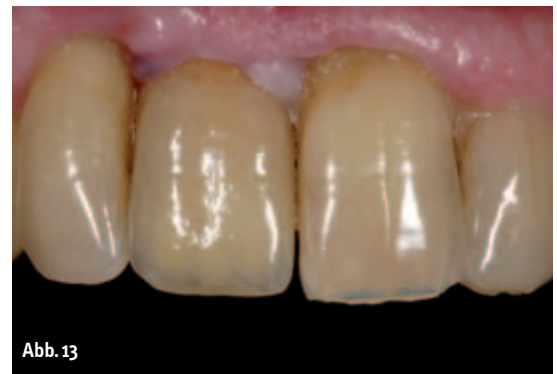

entsprechenden Laboranalog. Dann wurde ein konfektioniertes Ästhetikabutment ausgewählt – es stehen fünf verschiedene Formen zur Verfügung – und mit der Titanbasis (TiBase) laborseits fest verklebt (beides Fa. Dentegris). Nach der Überprüfung auf dem Modell und einer Gerüsteinprobe (Abb. 11) konnte eine individuell gestaltete Vollkeramikkrone hergestellt und definitiv eingesetzt werden (Abb. 12–13).

### Fazit

In der ästhetischen Zone und bei hohem Patientenanspruch stellt die Versorgung mit konfektionierten oder individuell hergestellten Zirkonaufbauten in Verbindung mit Vollkeramikkrone die erste Wahl dar. Eine gute und reizfreie Adaption der Gingiva, die guten Farbanpassungsmöglichkeiten an die natürlichen Zähne sowie die herausragenden

mechanischen Eigenschaften des Materials sind absolute Vorteile, mit denen dieser Werkstoff aufwarten kann.



## KONTAKT

**Dr. Frank Kistler, ZT Stephan Adler**  
 Von Kühlmann Straße 1  
 86899 Landsberg am Lech  
 Web: [www.implantate-landsberg.de](http://www.implantate-landsberg.de)





# Sofortimplantation im ästhetischen Frontzahnbereich

Im folgenden Fallbericht wird eine 49-jährige Patientin mit Dentegris-Implantaten optimal versorgt.

Die Sofortimplantation stellt für den Patienten die bestmögliche und angenehmste prothetische Versorgung der modernen Zahnmedizin dar. Der Patient profitiert bei der Sofortimplantation subjektiv von der Schmerzarmut, der Schwellungsreduktion und dem Komfort einer möglichen Sofortversorgung. Objektiv profitiert er vom Erhalt des Weichgewebes, der knöchernen Strukturen und einer Therapieverkürzung.

Dr. Marika Halbach-Spielau M.Sc., Dr. Thomas Spielau, M.Sc./Kevelaer

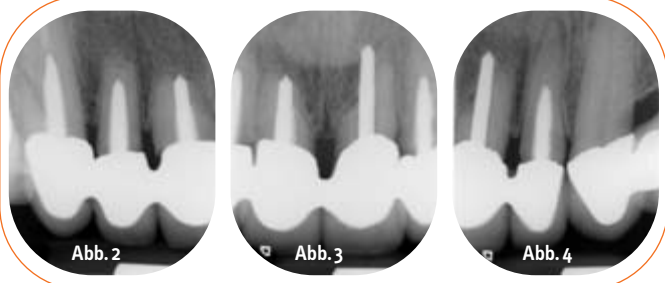
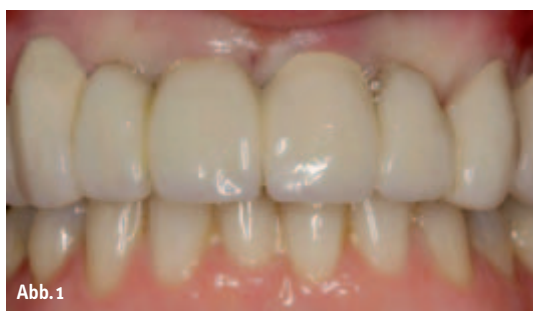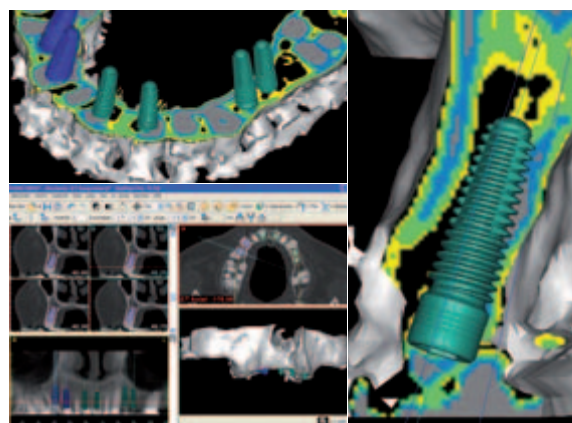


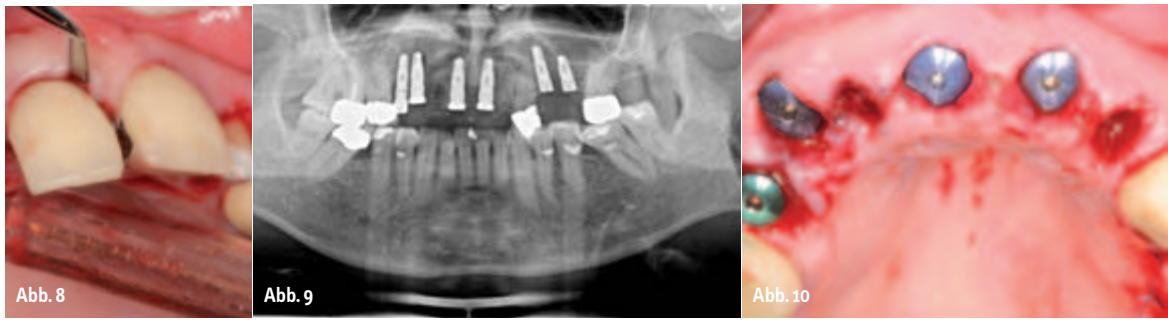
Abb. 1: Patientin mit Lockerungen und Schmerzen in der Front.

Abb. 2–4: Starke Wurzelresorptionen bei 15, 12, 11, 21 und eine apikale Verschattung bei 22.

Besitzt ein Patient nicht erhaltungswürdige Frontzähne und hat den Wunsch einer Implantatversorgung, hat sich in unserer Praxis folgendes Behandlungsschema bewährt: Eine 3-D-Röntgenuntersuchung mittels CT oder DVT ist obligat. Hier wird abgeklärt, ob die Alveole intakt ist. Besonderes Augenmerk wird dabei auf die bukkale Lamelle gelegt. Die Erfassung der Knochendichte, die dreidimensionale Abklärung von entzündlichen Destruktionen und die exakte Darstellung wichtiger anatomischer Strukturen sind die wichtigen Bestandteile der 3-D-Diagnostik. Weiterhin sollte der Ausgangspunkt der



roten Ästhetik akzeptabel sein. Die Bestimmung des gingivalen Biotyps erlaubt eine Prognose, ob ein gutes Ergebnis zu erwarten ist. Handelt es sich um einen dicken Biotyp, sind die Bedingungen günstig. Sind gute Voraussetzungen gegeben, erfolgt eine möglichst schonende Zahnentfernung mit anschließender Kontrolle der bukkalen Lamelle. Eine Sofortimplantation kann nun flapless erfolgen. Die natürliche Zahnachse in der Alveole ist im Frontzahnbereich jedoch keine optimale Implantatposition, da die bukkale Distanz zu gering ist und die Gefahr der Ausdünnung oder des Einbruchs der Knochenlamelle mit nachfolgender Rezession der Gingiva besteht. Durch eine veränderte Implantatposition können die vorhandenen Strukturen erhalten werden. Dazu legt man die Implantatschulter 2–3 mm unter den tiefsten Punkt des Gingivalsaumes und verlegt das Implantat insgesamt 3 mm nach palatinal (3-D-Diagnostik). Defekte von 2–3 mm zwischen Implantat



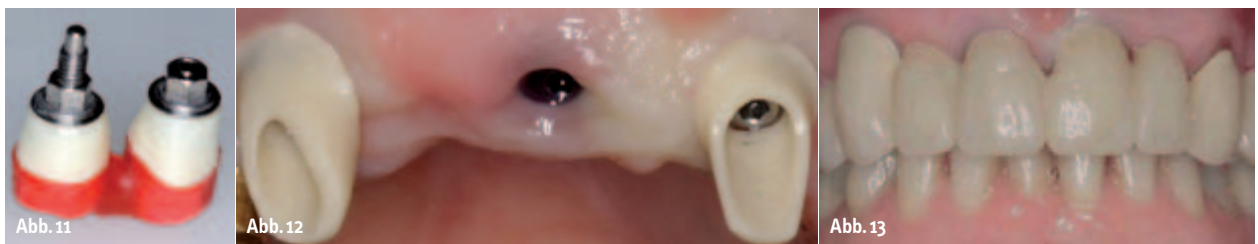**Abb. 8:** Vorsichtige Extraktion der Zähne. – **Abb. 9:** Konische Implantate der Firma Dentegris zur Kondensation des randständigen Knochens. – **Abb. 10:** Transgingivale Heilungsdistanz-Schrauben zur Unterstützung der Gingiva und der Papillen.

und Alveolenwand heilen ohne Ersatzmaterial ab, ansonsten muss eine periimplantäre Defektauffüllung mit „Bone Grafts“ vorgenommen werden. Ab einer Primärstabilität von  $\geq 40$  Ncm kann eine Sofortversorgung erfolgen. Liegt der Wert zwischen 20–40 Ncm, ist eine transgingivale Einheilung möglich. Liegt der Wert unter 20 Ncm, ist die gedeckte Einheilung der sichere Weg. Durch das OP-Protokoll und die Wahl des Implantatdesigns hat der Behandler erheblichen Einfluss auf das Insertionsdrehmoment und Möglichkeiten, die notwendige Primärstabilität zu erreichen.

### Fallbeispiel

Die 49-jährige Patientin klagt über Lockerungen und Schmerzen in der Front (Abb. 1). Der Befund der mit Kronen und Brücken prothetisch versorgten Patientin zeigt intraoral Lockerungen der Zähne 15–22 und eine Keramikabplatzung am Brückenglied 26. Röntgenologisch bestehen starke Wurzelresorptionen bei 15, 12, 11, 21 und eine apikale Verschattung bei 22 (Abb. 2–4). Die Anamnese ist unauffällig. Nach Diskussion über die möglichen Versorgungsformen entscheidet sich die Patientin für die Implantatversorgung. Zwei Monate nach der Erstuntersuchung erfolgt eine 3-D-Planung

mittels CT-Daten und Simplant Materialise Programm (Abb. 5–7). Nach vorsichtiger Extraktion der Zähne (Abb. 8) werden operativ sechs Dentegris-Implantate Tapered Regio 15–26 verwendet. Der bei der Implantation gewonnene Eigenknochen wird zur periimplantären Auffüllung der Frontimplantate in Regio 13 und 15 verwendet. Es werden konische Implantate der Firma Dentegris gewählt, um den randständigen Knochen zur Drehmomenterhöhung zu kondensieren (Abb. 9). Anstelle der Deckschrauben kommen transgingivale Heilungsdistanz-Schrauben zur Unterstützung der Gingiva und der Papillen zur Anwendung (Abb. 10). Eine Sofortbelastung kann wegen des zu geringen Insertionsdrehmomentes nicht vorgenommen werden. Es wird eine transparente Tiefziehschiene mit zahnfarbenen Ergänzungen der fehlenden Frontzähne als abnehmbares Provisorium eingegliedert. Die ponticartige Gestaltung der Brückenglieder 12, 22 stützt dabei die mesialen und distalen Papillen. Die Implantate werden jedoch nicht belastet (Abb. 14–16). Zwei Monate nach Abheilung sind die Alveolarkammkontur und die Gingivahöhe perfekt erhalten geblieben. Die Implantate werden mit den definitiven, individuell gefrästen und mit den auf Titanbasen verklebten Keramikaufbauten (Abb. 11 und 12) sowie den provisorischen Kunststoffkronen



**Abb. 11–12:** Versorgung der Implantate mit definitiven, individuell gefrästen und auf Titanbasis verklebten Keramikaufbauten. **Abb. 13:** Provisorische Kunststoffkronen zum Knochenstraining.

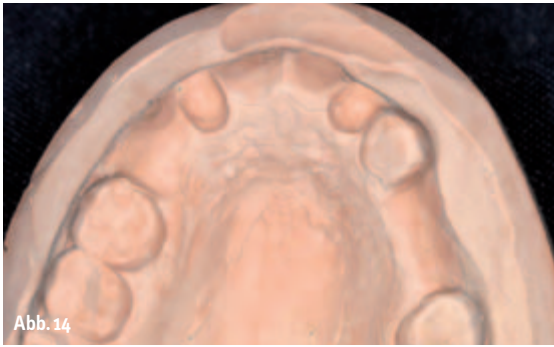

Abb. 14

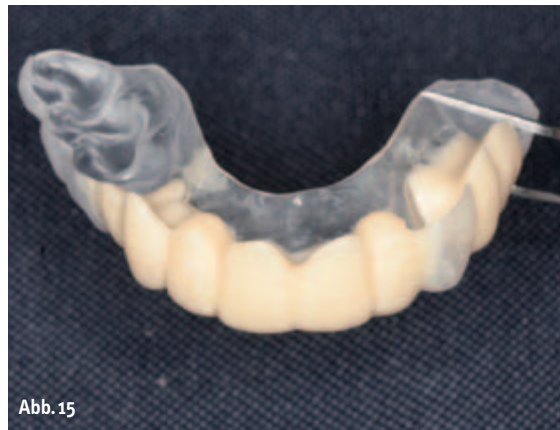

Abb. 15

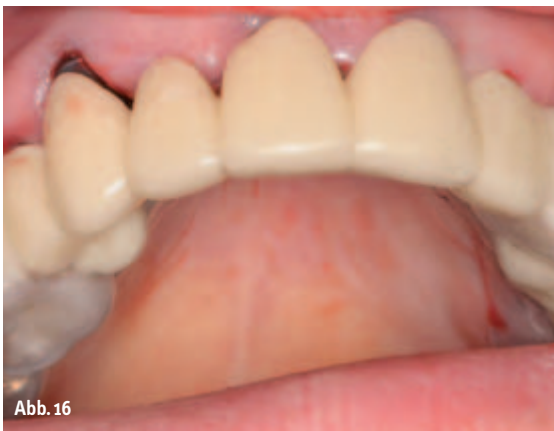

Abb. 16

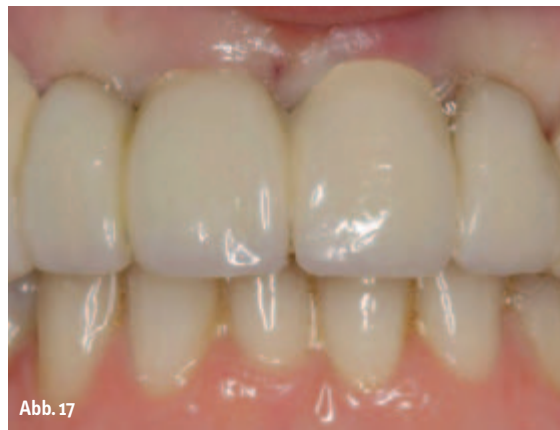

Abb. 17

**Abb. 14–16:** Die ponticartige Gestaltung der Brückenglieder 12, 22 stützt die mesialen und distalen Papillen. Die Implantate werden jedoch nicht belastet.  
**Abb. 17:** Eingegliederte definitive vollkeramische Versorgung.

zum Knochenstraining versorgt (Abb. 13). Nur das Implantat 11 mit der geringsten Primärstabilität wird erst nach sechs Monaten in die vollkeramische definitive Gesamtversorgung eingebunden.

### Fazit

Die Sofortimplantation stellt in Verbindung mit der

3-D-Diagnostik eine sichere und für den Patienten komfortable Versorgung dar, die beste vorhersagbare ästhetische Ergebnisse ermöglicht. Gegenüber der Spätimplantation verkürzt sich der Therapieverlauf unter Ersparung kostenintensiver, operativer Aufbaumaßnahmen zur Herstellung einer roten Ästhetik.

## KONTAKT

Dr. M. Halbach-Spielau M.Sc., Dr. Thomas Spielau M.Sc.  
 Johannestr. 7–9  
 47623 Kevelaer  
 Tel: 0 28 32/54 10  
 Fax: 0 28 32/64 42,  
 E-Mail: [info@halbach-spielau.de](mailto:info@halbach-spielau.de)






# Vorstellung

## Unternehmen & Produkte

# Von einer Idee zum Erfolgsmodell

## Präzisions- Implantate Made in Germany



0211 302040-0 | [www.dentegris.de](http://www.dentegris.de)

Aus einer Initiative unter Profis aus Chirurgie, Prothetik und Vertrieb begann vor wenigen Jahren die Idee, ein ausgereiftes, überschaubares, sicheres und an der Praxis orientiertes Implantatsystem auf den Markt zu bringen. Die Umsetzung wurde zum Erfolgsmodell und findet bis heute tagtäglich und konsequent in der Praxis statt. Hohe Qualität, faire Preise und besonders kundenorientierter Service, dafür steht Dentegris Deutschland bis heute.

### *Das Unternehmen heute*

Die in Düsseldorf ansässige Dentegris Deutschland GmbH zählt aktuell zu den stark wachsenden, aufstrebenden Unternehmen der dentalen Implantologie. In kurzer Zeit hat das noch junge Unternehmen das Dentegris-Implantatsystem als eine feste Größe im harten

Wettbewerb etabliert und liegt mit überdurchschnittlichem Wachstum gut auf Kurs.

### *Fachliche und menschliche Kompetenz*

Langjährige Branchenerfahrung der Mitarbeiter und ein Höchstmaß an Kundenorientierung, die den Mensch in den Mittelpunkt stellt, bilden das Rückgrat von Dentegris und sorgen für eine Kundennähe, die von Vertrauen und Verlässlichkeit geprägt ist. Die hohe Kundentreue und äußerst niedrige Mitarbeiterfluktuation sind außergewöhnlich in dieser Branche und sprechen für sich.

### *Präzisionsimplantate made in Germany*

Die Fertigung in Deutschland ermöglicht den hohen Qualitätsstandard, dem sich Dentegris verschrieben hat. Die amtlich zertifizierte Bakteriendichtheit der Dentegris Implantat-/Aufbauverbindung durch ein unabhängiges Prüflabor belegt nicht nur eindrucksvoll die hohe Präzision und Passgenauigkeit der Dentegris-Implantate mit den Prothetikkomponenten, sondern beweist auch das überlegene Design der konischen Dichtfläche mit der darunter liegenden ausgereiften und bewährten hexagonalen Rotationssicherung. Mit einer gemeinsamen Prothetikplattform auf den Implantatlinien „Straight“ und „Tapered“ und der Abrundung des Portfolios durch Mini-Kugelkopfimplantate stehen in der Anwendung Implantate für alle Indikationen zur Verfügung. Die Prothetiklinie beinhaltet von Titanaufbauten bis hin zum LOCATOR™ alle bekannten und marktüblichen Abutments. Auch gibt es hochästhetische Zirkonaufbauten und den besonders innovativen Koboltaufbau, eine industriell präfabrizierte Konuskrone aus Titan. Alles zu überraschend attraktiven Preisen. Übersichtliche Chirurgie-Kits und ein durchgängiges Farbcodierungssystem für Chirurgie und Prothetik sorgen für eine hohe Sicherheit in der Anwendung.

### *Den Patienten im Blick*

Dentegris steht im ständigen Austausch mit Chirurgen, Prothetikern und Zahntechnikern, um den Patienten innovative und bezahlbare prothetische Lösungen anzubieten.

### *Immer eine Idee besser*

Dieses Motto bestimmt das Denken und Handeln von Dentegris. Es ist Antrieb für das Unternehmen, die gestellten hohen Ansprüche zu erfüllen und hochwertige, wettbewerbsfähige Produkte zu liefern, mit denen seine Kunden im Markt bestehen können.

# Grazile Titanbasis für Zirkon-Ästhetikaufbauten

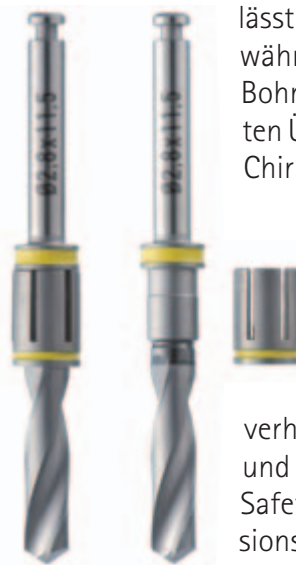Neben der einwandfreien Funktion einer Suprastruktur ist der ästhetische Aspekt für die Patienten von größter Bedeutung. Konstruktionen aus Zirkon bieten viele Vorteile und haben eine große Akzeptanz. Dem schenkte die Dentegris Deutschland GmbH in der Suprakonstruktionsentwicklung besondere Aufmerksamkeit und bietet seit geraumer Zeit eine Abutmentlinie aus Zirkondioxid an, die sich wesentlich vom Wettbewerb unterscheidet. Das zweiteilige Abutment bietet Ästhetik, Sicherheit und besondere Flexibilität in der Anwendung. Es werden verschiedene, präfabrizierte anatomische Formen aus Zirkon angeboten, die mit dem grazilen Titanunterbau „TiBase“ dauerhaft, präzise und spannungsfrei verklebt werden. Eine ovale Form der Klebezone gewährleistet die Rotationssicherung. Der Druck der Abutmentschraube wirkt ausschließlich auf „TiBase“. Frakturrisiken für den Zirkonaufbau werden damit entscheidend unterbunden. Doch damit nicht genug! „TiBase“ ist auch einzeln lieferbar. Die Zahntechnik weiß das be-

sonders zu schätzen, weil sie darauf ein Zirkon- oder Keramikabutment selbst konstruieren und herstellen kann. Dies bietet grenzenlose Individualität und Konstruktionsmöglichkeiten. Gleichzeitig ist aber auch eine zu jeder Zeit absolut sichere Präzisionspassung zwischen der Titanbasis und dem Implantat gewährleistet. Und das alles „made in Germany“. Damit ist Dentegris wieder eine Idee besser und freut sich über die zunehmende Nachfrage, was sicher nicht zuletzt auch an der bekannt fairen Preisgestaltung der Komponenten des Dentegris Implantatsystems liegt.



# Mit Sicherheit besser bohren. Safety-Stopp-Bohrer von Dentegris

Zur IDS 2009 präsentiert die Dentegris Deutschland GmbH ihre neuen Safety-Stopp-Bohrer. Hoher Komfort und maximale Sicherheit in der Anwendung standen bei der Entwicklung der Bohrer im Vordergrund. Das neu konzipierte Bohrerdesign mit abnehmbarem Tiefenstopp gibt dem Behandler auch in Risikozonen jederzeit die volle Kontrolle über die Bohrtiefe und garantiert eine stressfreie und optimale Implantatbettauflbereitung. Durch manuelles Abziehen der schmal gehaltenen Stopps ist außerdem eine Tiefenkorrektur bis zu 1,5 mm möglich. Die exakte Bohrtiefe kann in diesem Fall über eine gut sichtbare, breite Lasermarkierung visuell kontrolliert werden. Eine über alle Bohrerlängen und -durchmesser gleichbleibend flache Bohrspitze von 0,5 mm gibt zusätzliche Sicherheit und



lässt umständliches Rechnen und Nachmessen während der OP der Vergangenheit angehören. Bohrer und Stopps sind farbcodiert, was zur guten Übersicht beiträgt und das Einsortieren in die Chirurgie-Box durch das Praxispersonal vereinfacht. Die bewährte Spiralform der Bohrer bringt eine sehr gute Schneidleistung bei hoher Standzeit (40–50 Bohrungen) und sorgt für effektiven Materialabtrag mit problemloser Spanabfuhr. Das mattierte Design der rostfreien Stahlbohrer verhindert Reflexionen durch Licht und Wasser und macht ein blendfreies Arbeiten möglich. Die Safety-Stopp-Bohrer von Dentegris sind Präzisionsinstrumente aus deutscher Fertigung. Sie entsprechen in besonderer Weise den Bedürfnissen der Anwender nach Sicherheit, Komfort und höchster Materialqualität und setzen einen neuen Standard im Bereich der Implantat-Bohrer.

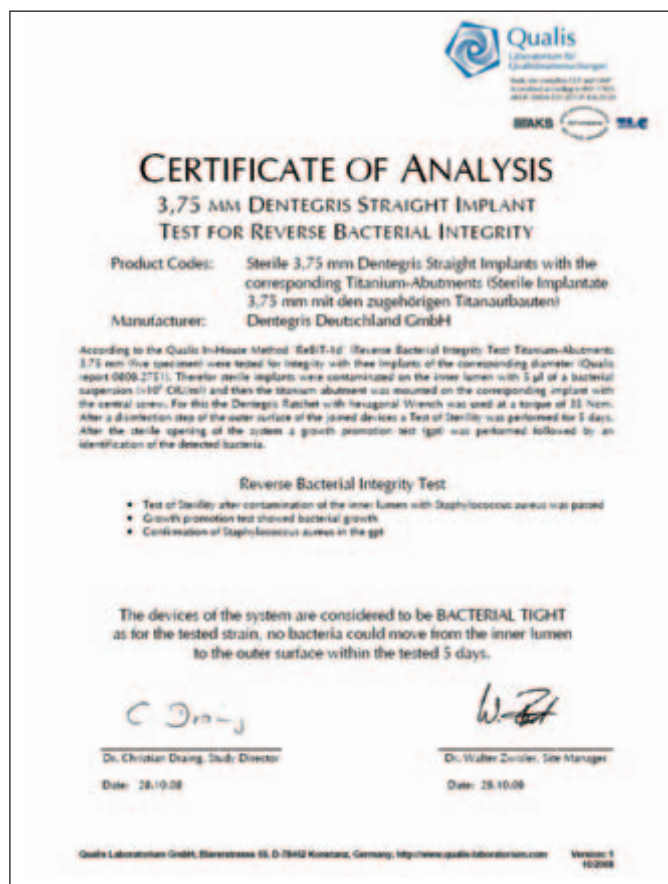

# Praxismarketing mit Dentegris

Die Rahmenbedingungen für eine Zahnarztpraxis haben sich in den vergangenen Jahren stark verändert. Reduzierte Kassenleistungen und ein enorm erhöhter Aufwand für Bürokratie sind nur ein Teil der wirtschaftlichen Herausforderungen. Die Zuzahlungspflicht macht Patienten kritischer, anspruchsvoller und preissensibler. Die Folge ist der Wettbewerb mit der Praxis von nebenan. Die Patienten erwarten ein differenziertes Angebot an Leistungen, Behandlungskonzepten und Kompetenz. Ein individuelles Praxismarketing unterstützt Sie in der Kommunikation mit Ihren Patienten und der erfolgreichen Bewerbung Ihrer Dienstleistung. Die Abgrenzung vom Wettbewerb und die Darstellung der Unverwechselbarkeit der eigenen Praxis nehmen eine zentrale Bedeutung ein. Die

klare Positionierung und ein hoher Wiedererkennungswert haben direkten Einfluss auf die Patientenbindung und damit Ihren wirtschaftlichen Erfolg. Dentegris bietet seinen Kunden mit dentaSTART professionelle Unterstützung bei der Entwicklung und Umsetzung eines individuellen Marketingkonzeptes an. dentaSTART umfasst Systembausteine, um Ihnen den Einstieg in die Bereiche Print und Web zu erleichtern. Die individuelle Entwicklung eines Corporate Designs wie auch die Planung von maßgeschneiderten Events für Praxis oder Dentallabor sind realisierbar. Ziel ist es, Ihr Unternehmen Zahnarztpraxis im Markt klarer zu positionieren und damit den wirtschaftlichen Erfolg nachhaltig zu steigern.

**Auch im Marketing immer eine Idee besser!**




## Bakterien- dichtheit kontra Periimplantitis

Die Besiedlung von Implantathohlräumen durch Keime aus der Mundhöhle stellt einen wesentlichen Faktor für die Entstehung von Periimplantitis dar. Diese hat häufig Implantatverlust zur Folge. Mitverursacher ist eine Reinfektion des periimplantären Gewebes durch die Bakteriendurchlässigkeit des Mikrospalts zwischen Implantat und Abutment. Dentegris ist es nun gelungen, durch eine ausgeklügelte Passung und extrem präzise Fertigungsgenauigkeit die Bakteriendichtheit der Implantat-/Aufbauverbindung zu erzielen. Diese wurde durch ein unabhängiges Institut mittels aufwendiger Prüfreiher getestet und durch Prüzfertifikate bestätigt. Dentegris-Implantate reduzieren damit entscheidend das Periimplantitisrisiko für die Patienten und steigern den Erfolg für die Anwender.

# Präzisions- Implantate

Made in  
Germany



Immer eine Idee besser!

Dentegris bietet Ihnen mit den „Straight“ und „Tapered“ Implantaten als klassische Lösung ein bewährtes, seit vielen Jahren klinisch eingesetztes, zweiseitiges Konzept an.

Die Implantate zeichnen sich durch eine zuverlässige Innensechskantverbindung aus, durch die eine optimale Dichtigkeit und Krafteinleitung erzielt wird sowie prothetische Komponenten für alle Indikationen.

- **0,7 mm maschinierter Hals**
- **Zervikale Makro Grooves verhindern Knochenabbau**
- **Bewährte gestrahlt geätzte Oberfläche**
- **Optimale Primärstabilität durch hohen Knochenkontakt**
- **Faires Preis-Leistungs-Verhältnis**



Zirkon  
Aufbau



UCLA  
Aufbau



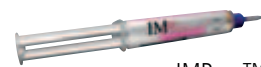Titan  
Aufbau



LOCATOR™  
Aufbau



Kobolt-Konus  
Aufbau



IMProv™

 **Dentegris**  
DEUTSCHLAND GMBH  
DENTAL IMPLANT SYSTEM



**Dentegris**

DEUTSCHLAND GMBH  
DENTAL IMPLANT SYSTEM